

EXAMEN PHYSIQUE DES SELLES et DIARRHEES

Drs AS. Deleplancque, J.Leroy

Pr. B.Sendid

Institut de Microbiologie

Pôle de Biologie Pathologie Génétique, CHU de Lille



CONTEXTE

L'examen physique des selles va permettre par une approche non invasive l'évaluation de la fonction digestive. Cette analyse macro et microscopique va déceler les troubles fonctionnels et organiques du tractus digestif et orienter le diagnostic clinique.

Elle est prescrite lors d'alternance de diarrhées et de constipations non expliquées, lors de diarrhées chroniques dont l'évolution dure depuis plus d'un mois.

Chez les patients suspects de syndrome de malabsorption, recherche d'une stéatorrhée, voire d'une insuffisance pancréatique exocrine avec le dosage d'élastase fécale et lors d'une gastro-entéropathie exsudative (avec la mesure de la clairance de l'alpha 1 antitrypsine).

INTERET PHYSIOPATHOLOGIE

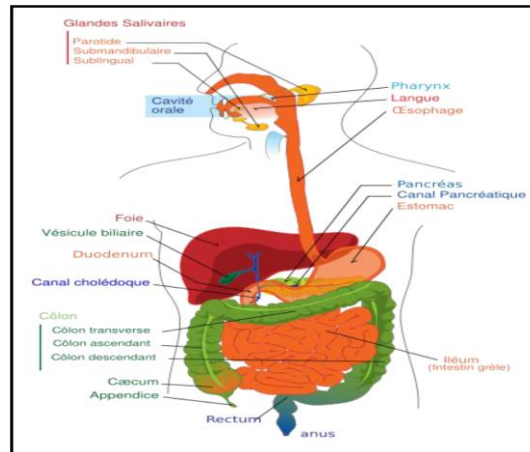


Figure 1. Schéma du système digestif de l'Homme⁽¹⁾

La coprologie fonctionnelle va mettre en évidence une maldigestion des aliments ou une malabsorption des nutriments ainsi qu'un dysfonctionnement intestinal.

Cette exploration concerne donc tous les domaines de la pathologie à l'origine de dysfonctionnement du tube digestif ou des glandes annexes, en l'absence d'étiologie reconnue. Elle sert également de suivi évolutif, thérapeutique, nutritionnel et post-chirurgical. Il s'agit le plus souvent d'exploration de diarrhées chroniques, de suspicion et de suivi de maladies inflammatoires chroniques de l'intestin, de troubles du comportement alimentaire, de bilans de suivi chirurgical et/ou thérapeutique et/ou nutritionnel et d'évaluation des effets sur la sphère digestive de pathologies endocriniennes ou systémiques.

LE DIAGNOSTIC

EXAMEN MACROSCOPIQUE	Consistance	Dure	Liquide	Normale
	Couleur	Brune	Jaune	Brune
	Mucus	Non	Non	Non
	Sang	Non	Non	Non
	Tissu conjonctif	Non	Non	Non
	Fragments de viande visibles	Non	Non	Non
	Fragments de végétaux visibles	Non	Oui	Non

EXAMEN MICROSCOPIQUE	Fibres musculaires	Bien digérées	Bien digérées	Bien digérées
	Cellulose digestible	Non	Non	Non
	Amidon	Peu	Peu	Peu
	Oxalate de calcium exogène	Non	Non	Non
	Cristaux de Charcot-Leyden	Non	Non	Non
	Oxalate de calcium endogène	Non	Non	Non
	Savons	Non	Non	Non
	Graisses neutres	Non	Abondantes	Non
	Acides gras	Non	Abondants	Non
	Cellules épithéliales	Non	Non	Non
	Leucocytes	Non	Non	Non
	Hématies	Non	Non	Non
	Flore iodophile	Non	Non	Non
	Flore non iodophile	Non	Non	Non
	Levures	Peu	Peu	Très abondantes
pH (VN: 6,5-7,5)		8	6,5	8
CONCLUSION		Parasitose intestinale	Maldigestion lipidique et transit colique rapide	Examen normal

LES MARQUEURS

Au delà de l'examen macro et microscopique des selles, il faut associer le dosage des lipides (stéatorrhée) qui permet de quantifier une malabsorption, voire de l'élastase fécale pour déterminer une insuffisance pancréatique exocrine. Le dosage de l'azote (créatorrhée) associé au dosage des lipides peut confirmer une maldigestion globale.

NOMENCLATURE :

B70 NABM1622 « Examen complet physique d'une selle »
 B90 NABM 0666 « Selles : lipides totaux »
 B70 NABM 1624 « Azote fécal total »
 B120 NABM 1506 « Elastase fécale »

CONTACTS

AS. DELEPLANCQUE, J. LEROY

Laboratoire de Parasitologie-Mycologie, CHU de Lille ; 03 20 44 55 77

Références :

- (1) Laboratoire de Parasitologie Mycologie de l'hôpital militaire d'instruction Mohammed V de Rabat. Examens de coprologie fonctionnelle
- (2) J.G. Gobert, L. Barbot, N. Kapel. Elément de physiopathologie digestive et coprologie fonctionnelle. Ann Pharm Fr 2004, 62 : 367-370
- (3) N. Kapel, L. Barbot, J.-G. Gobert. Les nouveaux marqueurs disponibles en coprologie fonctionnelle et perspectives. Ann Pharm Fr 2004, 62 : 371-375
- (4) recommandations ANAES. Indications des examens de selles chez l'adulte. Gastroenterol Clin Biol 2003;27:627-642
- (5) J.Grillot et al. Conduite à tenir pratique pour l'exploration d'une malabsorption, d'une maldigestion, et d'une entéropathie exudative. Nutrition clinique et métabolisme 30(2016)98-104